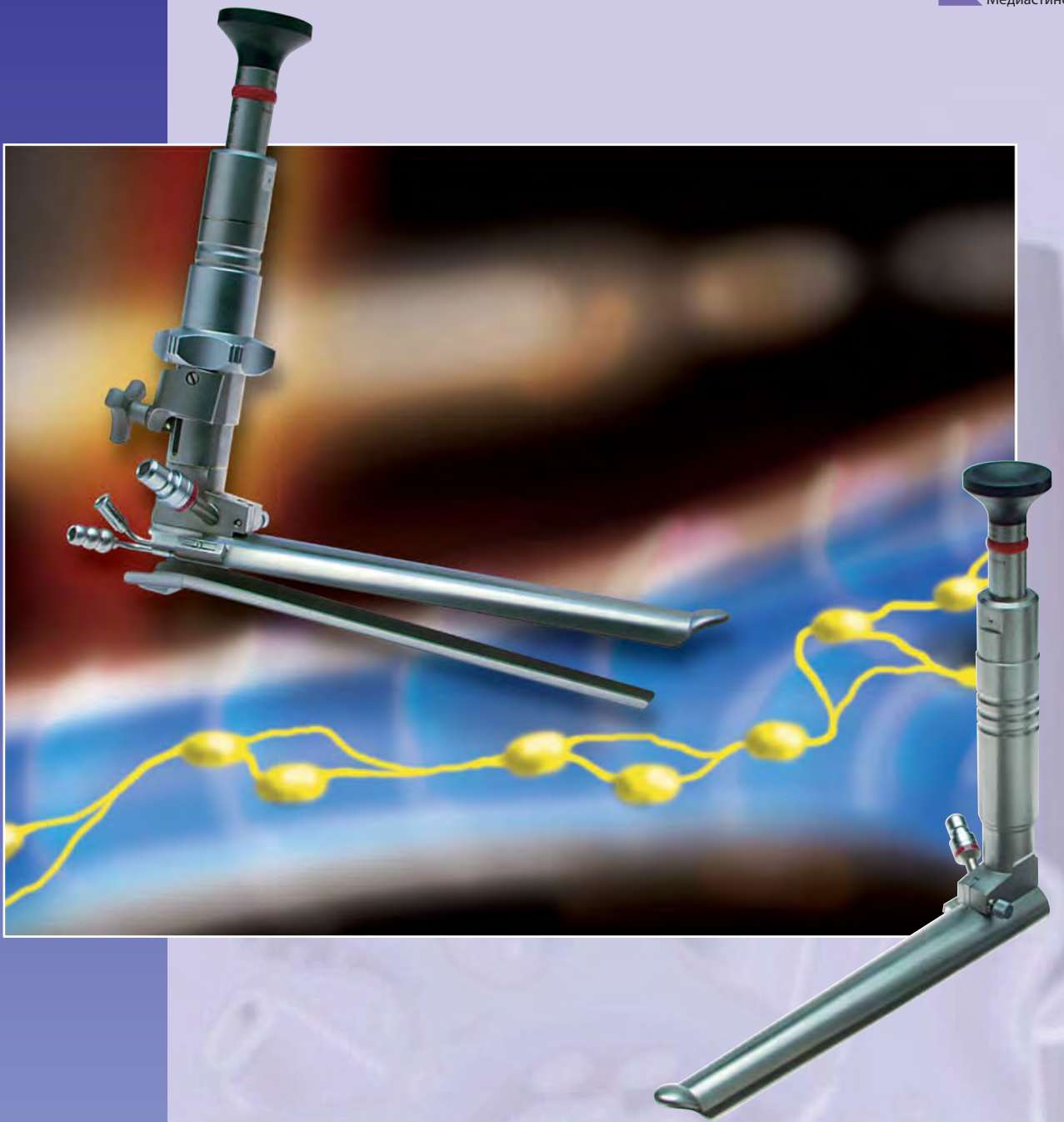

Видеомедиастиноскопы

Оптимальная конструкция и управление
благодаря интеллектуальному
системному решению

Видеомедиастиноскопы

Содержание

Введение	3
Медиастиноскопия с видеоподдержкой (VAM)	4
Видеомедиастиноскопы и принадлежности	6
П-образный механизм крепления	7
Двусторонние ложкообразные щипцы, выкусыватель, ножницы	8
Зажимы	9
Зажимы для опухолей, тампонодержатель, атравматические зажимы	10
Аспирационные трубки	11

Библиография:

Hürtgen M., Friedel G., Toomes H., Fritz P.: "Radical video-assisted mediastinoscopic lymphadenectomy (VAMLA) — technique and first results" Eur J Cardiothorac Surg 2001; 21:348-351

Leschber G., Holinka G., Linder A.: "Video-assisted mediastinoscopic lymphadenectomy (VAMLA) — a method for systematic mediastinal lymph node dissection" Eur J Cardiothorac Surg 2003; 24:192-195

Hürtgen M., Metzler B., Friedel G., Toomes H.: "Mediastinoscopic ultrasonography (MUS)" Eur J Cardiothorac Surg 2004; 26:842-844

Lardinois D., Schallberger A., Betticher D., Ris HB.: "Postinduction video-mediastinoscopy is as accurate and safe as video-mediastinoscopy in patients without pre-treatment for potentially operable non-small cell lung cancer" AnnThorac Surg 2003; 75:1102-1106

Venissac N., Alifano M., Mouroux J.: "Video-assisted mediastinoscopy: Experience from 240 consecutive cases" AnnThorac Surg 2003; 76:208-212

Pop D., Venissac N., Leo F., Mouroux J.: "Video-assisted mediastinoscopy: a useful technique for paratracheal mesothelial cysts" J Thorac Cardiovasc Surg 2005; 129: 690-691

Hürtgen M., Friedel G., Toomes H., Fritz P.: "Systematic Video-Assisted Mediastinoscopic Lymphadenectomy (VAMLA)" GMS Thoracic Surg Sci 2: DOC02/20051109,2005

Witte B., Wolf M., Hürtgen M., Toomes H.: "Video-assisted mediastinoscopic surgery: clinical feasibility and accuracy of mediastinal lymph node staging" Accepted for publication AnnThoracSurg 2006

De Leyn P., Lardinois D., Van Schil P., Rami-Porta R., Passlick B., Zielinski M., Waller D., Lerut T., Weder W.: "Preoperative lymph node staging for non-small cell lung cancer" ESTE guidelines. Submitted to EurJ CardiothoracSurg 2006

Введение

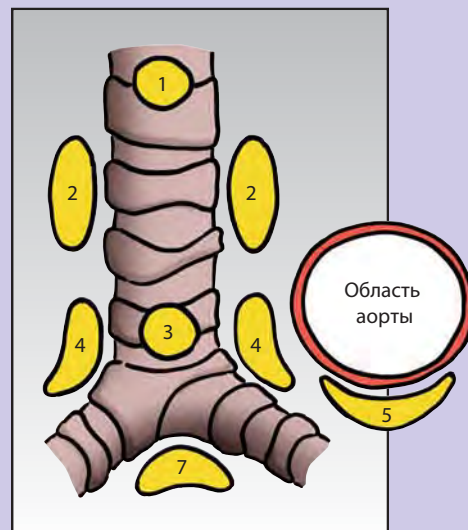
Впервые новый видеомедиастиноскоп, разработанный компанией R. WOLF, обеспечивает возможность бимануального оперирования через небольшой доступ в области средостения, подобный тем, который применяется в ходе лапароскопических и торакоскопических операций. Используя данный медиастиноскоп, легко визуализируется трахея, возвратный нерв, полая вена, перикард и пищевод, так как они являются смежными структурами средостения.

Вместо того, чтобы проводить биопсию лимфатического узла, опытный хирург сможет провести лимфаденэктомию тем же способом, что используется и при лобэктомии — посредством безопасного рассечения смежных структур.

Новая видеозендоскопическая технология расширяет спектр возможностей торакальной хирургии: становится возможной полная резекция паратрахеальных доброкачественных опухолей небольшого размера (кист средостения). Медиастиноскопический разрез медиастинальной плевры позволяет в то же самое время проводить торакоскопию верхней части правой плевральной полости.

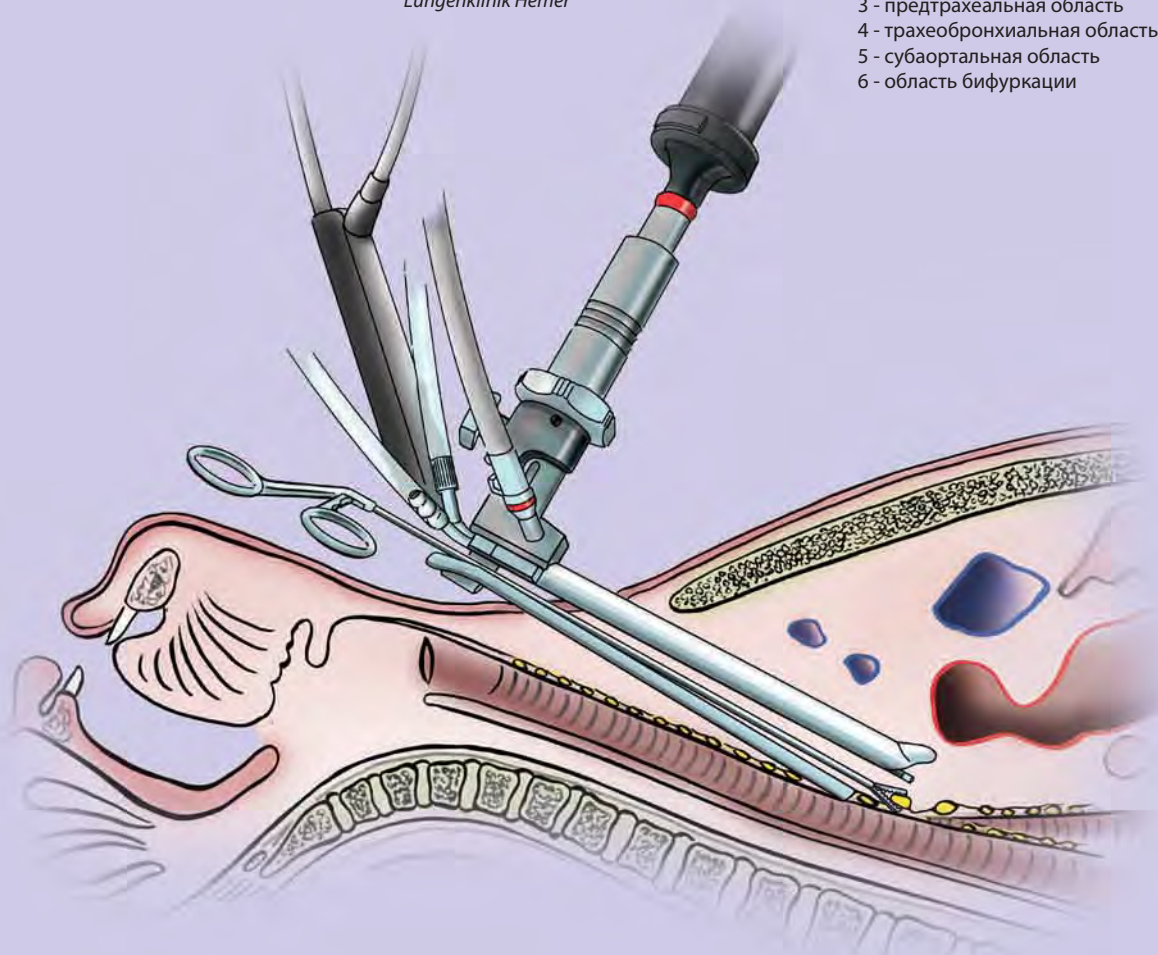
Специальные инструменты, некоторые из которых обладают ВЧ-возможностями, служат дополнением к видеомедиастиноскопу и предлагают новые решения в вопросах, связанных с анатомией средостения. Опытный торакальный хирург получает возможность проводить комплексные эндоскопические вмешательства в область средостения; пациенту обеспечивается повышенная безопасность во время процедуры медиастиноскопии.

А. Линдер, д. м. н., главный врач
Пульмонологическая клиника
Lungenklinik Hemer



Широкий спектр возможных операций:

- 1 - усовершенствованная медиастиноскопия
- 2 - паратрахеальная область
- 3 - предтрахеальная область
- 4 - трахеобронхиальная область
- 5 - субаортальная область
- 6 - область бифуркации



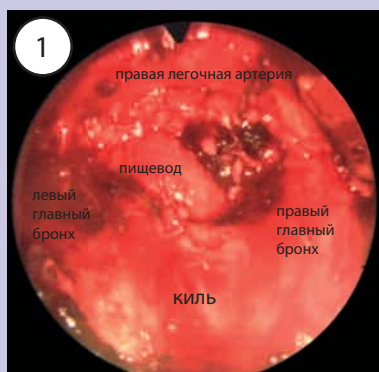
Медиастиноскопия с видеоподдержкой (VAM)

На данный момент медиастиноскопия с видеоподдержкой (VAM) находится на той же стадии разработки, на которой находилась видеоторакоскопия пару лет назад. Визуализация при помощи мониторов позволяет четко видеть анатомические структуры среднего и заднего средостения. В сравнении с прямым обзором стандартного медиастиноскопа с углом поля изображения в 15–20 мм подобный прогресс является невероятным качественным скачком. Все врачи, использующие технологию VAM, возвращаются к прямой медиастиноскопии с большой неохотой, так как ограничения подобной технологии становятся слишком очевидны. Благодаря развитию видеомедиастиноскопа по Dahan-Linder и расширению его возможностей, бимануальная диссекция анатомических структур также стала возможной. Это открывает новые возможности оперативного лечения средостения.

Впервые видеомедиастиноскопия обеспечивает визуализацию анатомических структур предтрахеальной и паратрахеальной областей, субкаринальной области до уровня верхнедолевого бронха и аортолегочного анастомоза. Кроме видеомедиастиноскопа по Dahan-Linder с расширенными возможностями, используются и другие специальные инструменты, разработанные так, чтобы соответствовать длине и диаметру средостения. Кроме того, в наличии имеется камера, позволяющая проводить видеоторакоскопические операции, источники света, мониторы и оборудование для регистрации данных.

Механизм крепления, с помощью которого видеомедиастиноскоп закрепляется на операционном столе, завершает комплект предоставляемого оборудования.

Точка доступа соответствует точке доступа, используемой при проведении стандартной медиастиноскопии. Двухсантиметровый надрез между краниальными краями грудных концов ключиц делается на расстоянии около 1 см выше яремной вырезки. Подкожная мышца шеи и фасция шеи разрезаются вертикально в сторону трахеи при помощи комбинации прямых/глубоких надрезов. Далее следует прямой надрез трахеи при помощи пальца в передней части окружности до области бифуркации. Во время диссекции претрахеальные и паратрахе-

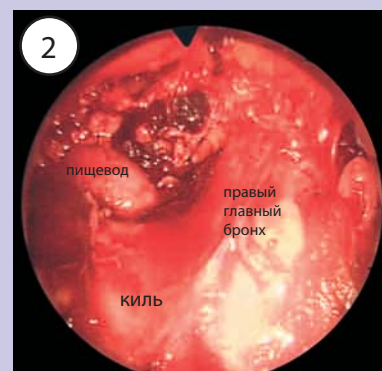


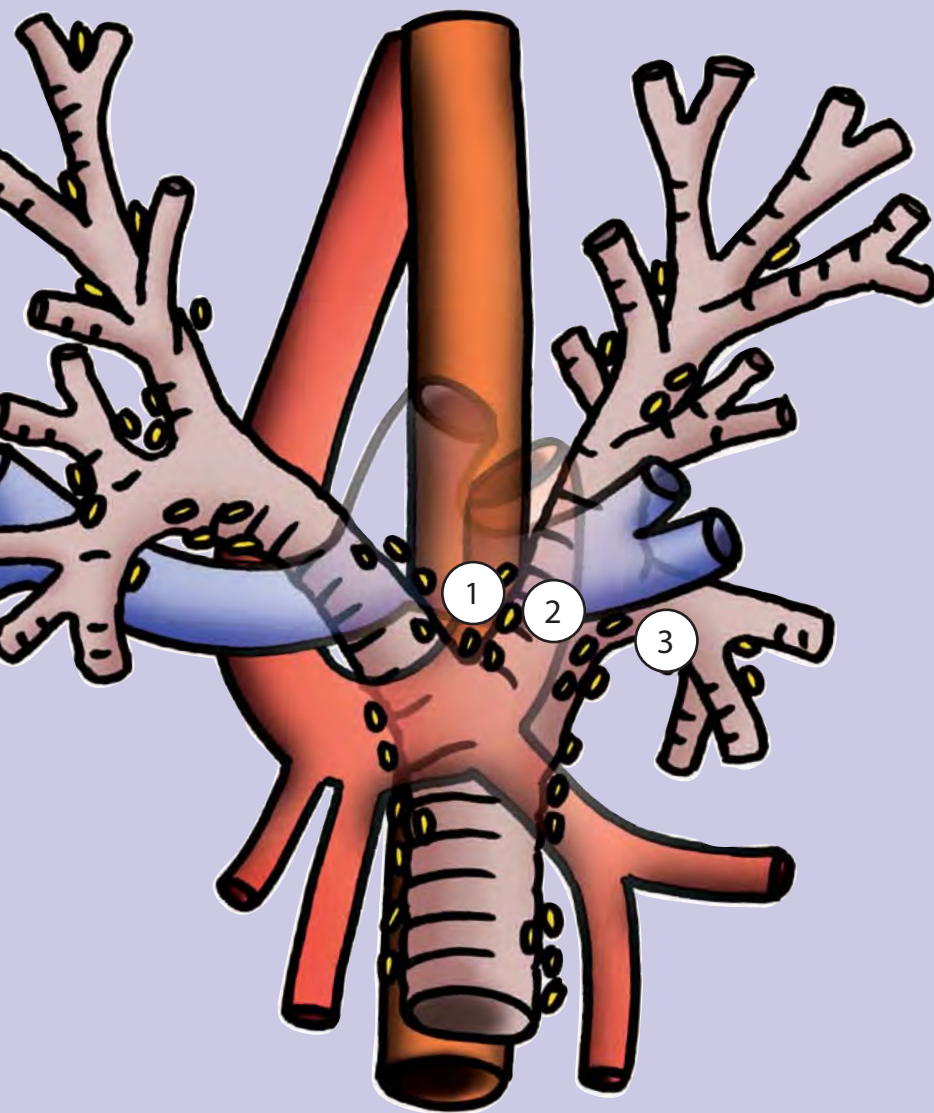
альные жировые ткани (со стороны правой руки хирурга) и ткани лимфатического узла задней стенки плечеголового ствола отодвигаются при помощи пальца. Затем вставляется видеомедиастиноскоп и продвигается до области бифуркации (см. рис. 1).

В случае сращения или повторной медиастиноскопии предтрахеальная область рассекается визуально при помощи щипцов для диссекции. Дальнейшая диссекция будет зависеть от состояния структур. Сначала в области бифуркации будет видна правая, центральная легочная артерия. Далее — два главных бронха. Затем бифуркационные лимфатические узлы отодвигаются от главных бронхов, становятся видны и подвергаются биопсии или полной резекции. После полной лимфаденэктомии области бифуркации центральная легочная артерия с пищеводом и двумя

главными бронхами становятся обозримы до уровня верхнедолевого бронха.

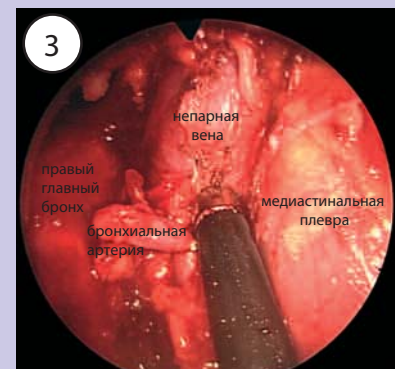
Затем видеомедиастиноскоп продвигается вправо через правый главный бронх (см. рис. 2). Латеральный край правого главного бронха разрезается, после чего становятся обозримы устья верхнедолевого бронха и непарной вены (см. рис. 3). В этой области распола-





гаются трахеобронхиальные лимфатические узлы, которые необходимо подвергнуть резекции. Далее следует диссекция/биопсия паратрахеальных лимфатических узлов, располагающихся над непарной веной. Начинать следует с нижнего края плечевого ствола. Во время лимфаденэктомии становятся видны полая вена и медиастинальная плевра. Претрахеальные лимфатические узлы будут подвергнуты резекции в точке перехода к левой части паратрахеальной области.

Со стороны левой руки хирурга лимфаденэктомия будет начата на уровне дуги аорты и продолжена в дистальном направлении. Возвратный гортанный нерв можно будет рассмотреть и идентифицировать благодаря нейромониторингу. Далее аортолегочная



область максимально расчищается до уровня левого трахеобронхиального угла. Благодаря медиастиноскопии с расширенными возможностями, парааортальная область также находится в зоне доступа. Однако даже этот метод дает доступ к субаортальным лимфатическим узлам только при идеальных условиях. До сих пор полная лимфаденэктомия данной области не представляется возможной.

Приват-доцент доктор Фридель
Штутгарт/Герлинген

Видеомедиастиноскопы

и принадлежности

❑ Особый высокоэффективный эндоскоп, интегрированный в клинок и рукоятку

- Хирург получает моментальное идеальное изображение структур средостения
- Оптимальное расположение камеры

❑ Дистально и параллельнораширяющийся атравматичный клинок (только для модели 8783.412)

- Оптимальные пространственные и операционные условия в пределах операционного поля
- Облегченный способ очистки и обработки благодаря съемному клинку

Комплект видеомедиастиноскопа по Dahan/Linder

включает: видеомедиастиноскоп с дистально и параллельнораширяющимся атравматичным клинком, рабочая длина 160 мм (8783.412), с аспирационно-ирригационной трубкой (8783.721) 8783.4121

Для расширенной медиастиноскопии

Комплект видеомедиастиноскопа по Ris

включает: видеомедиастиноскоп с закрытой трубкой, рабочая длина 160 мм (8784.411), с аспирационно-ирригационной трубкой (8783.721) 8784.4111


Для стандартной медиастиноскопии

Аспирационно-ирригационная трубка

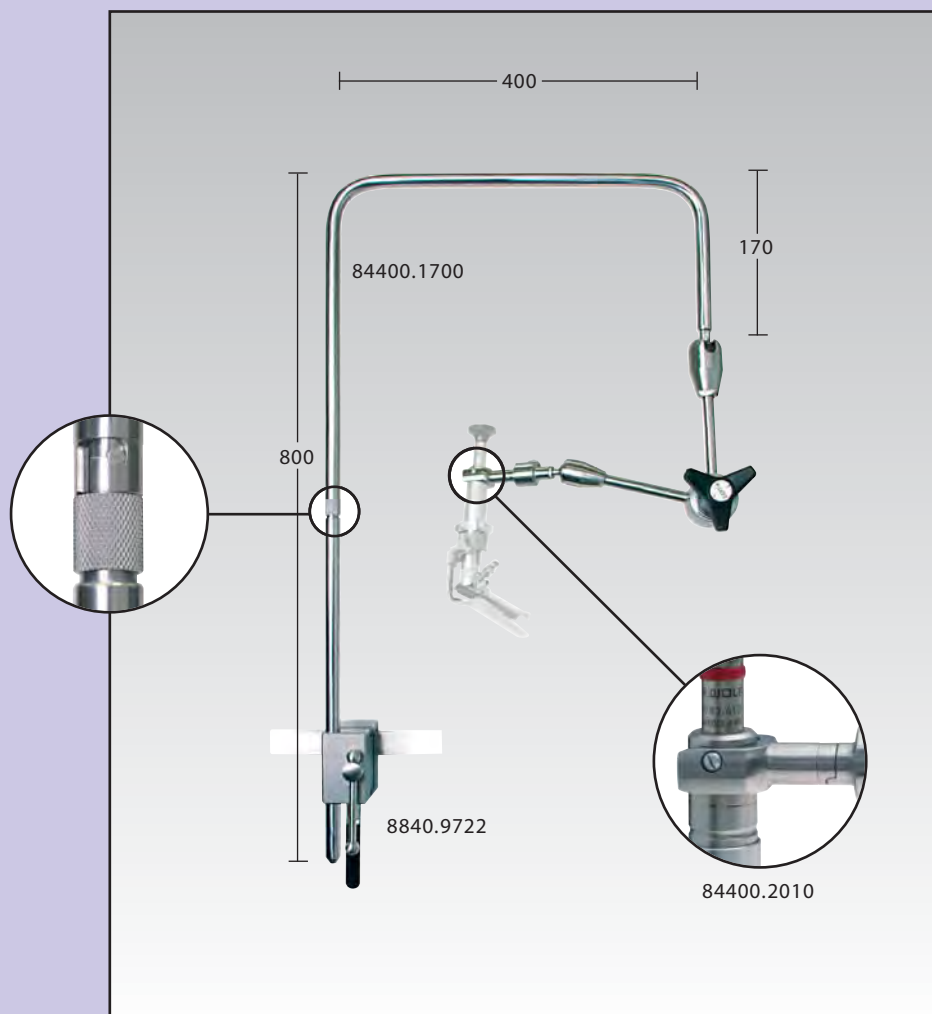
с двойным отверстием, диаметр отверстия — 1,9 мм, рабочая длина 166 мм для использования с изделиями компании R. WOLF Видеомедиастиноскопы 8783.721

Аспирационная трубка

для дыма 8783.701



П-образный механизм крепления



П-образный механизм крепления
съемный,
многоцелевой 84400.1700

Требуется:

Вильчатый держатель







для крепления
видеомедиастиноскопа
(8783.412 и 8784.411)
к механизму крепления
(84400.1700) 84400.2010

Многоцелевой блок

для крепления
к операционному столу
(стандартная рельса) 8840.9722








Двусторонние ложкаобразные щипцы, выкусыватель, ножницы

Модульная система RIWO-GRIP

Бранши с изолированным тубусом и насадкой для промывания					Рукоятка ВЧ	Инструмент полностью
						• Бранши с тубусом • Рукоятка
Бранши	Диаметр бранш	Диаметр тубуса	Рабочая длина	Типы	8393.0003	Types
 Двусторонние ложкообразные щипцы по Hürtgen	3.5 мм	3.5 мм	230 мм	84043.2400	•	84043.2403
 Выкусыватель по Friedel	3.5 мм	3.5 мм	230 мм	84043.1100	•	84043.1103
 Крючковидные ножницы по Friedel	3.5 мм	3.5 мм	230 мм	84043.0500	•	84043.0503
 Ножницы Метценбаума по Linder	5 мм	4 мм	230 мм	84044.0400	•	84044.0403







Зажимы

Модульная система RIWO-GRIP

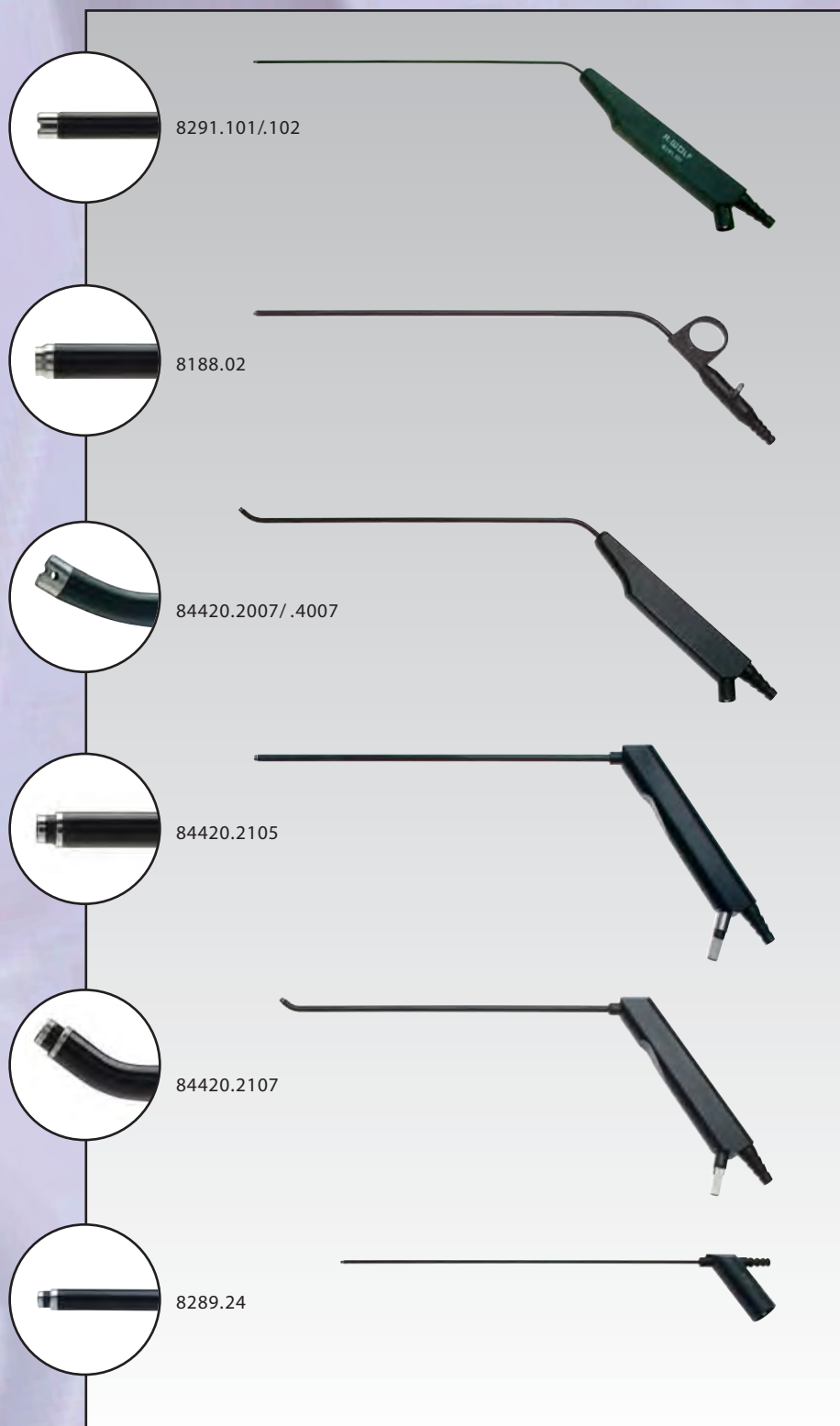
Бранши с изолированным тубусом и насадкой для промывания					Рукоятка ВЧ		Инструмент полностью
							<ul style="list-style-type: none"> • Бранши с тубусом • Рукоятка
Бранши	Диаметр бранш	Диаметр тубуса	Рабочая длина	Типы	8393.0004	8393.0009	Типы
 Атравматичный зажим по Hürtgen	5 мм	4 мм	230 мм	84044.2200	•		84044.2204
						•	84044.2209
 Зажим Оверхольта по Linder	5 мм	4 мм	230 мм	84044.2300	•		84044.2304
						•	84044.2309
 Зажим для диссекции и препаровки по Hürtgen	5 мм	4 мм	220 мм	84044.2700	•		84044.2704
						•	84044.2709
 Зажим Бэбкока по Linder	5 мм	4 мм	230 мм	84044.5300	•		84044.5304
						•	84044.5309

Зажим для опухоли, тампонодержатель, зажим

Модульная система RIWO-GRIP

Бранши с изолированным тубусом и насадкой для промывания					Рукоятка ВЧ		Инструмент полностью
							
Бранши	Диаметр бранш	Диаметр тубуса	Рабочая длина	Типы	8393.0004	8393.0009	Типы
 Зажимы для опухоли по Linder	5 мм	4 мм	230 мм	84044.5400	•		84044.5404
						•	84044.5409
 Тампонодержатель по Linder/Friedel/Hürtgen	5 мм	4 мм	230 мм	84044.2800	•		84044.2804
						•	84044.2809
 Зажим Бэбкока по Linder	7.5 мм	4 мм	220 мм	84044.2100	•		84044.2104
						•	84044.2109

Аспирационные трубки



ВЧ-аспиратор

Рабочая длина 210 мм,
 Ø 3,1 мм 8291.101
 Ø 4,1 мм 8291.102

Коагуляционная аспирационная трубка

изолированная, заостренная, рабочая
 длина 250 мм,
 Ø 5,0 мм 8188.02

ВЧ-аспиратор,

дистально изогнут вверх, рабочая длина
 230 мм,
 Ø 4,0 мм 84420.2007
 Ø 5,0 мм 84420.4007

Биполярная аспирационная установка,

рабочая длина 240 мм, Ø 5,1 мм
 прямая 84420.2105
 также:

Биполярный соединительный кабель,
 длина 5 м 8108.151

Биполярная аспирационная установка,

рабочая длина 240 мм, Ø 5,1 мм
 дистально скошенная 84420.2107
 также:

Биполярный соединительный кабель,
 длина 5 м 8108.151

Биполярная коагуляционная аспирационная трубка

рабочая длина 240 мм
 Ø 3,0 мм 8289.24
 Также необходимы:

Биполярный соединительный кабель,
 длина 5 м 8108.051

В М Е Д И Ц И Н Е

В Е Т Е Р И Н А Р И И

И Д Л Я П Р О И З В О Д С Т В Е Н Н Ы Х
Н У Ж Д