Базовый инструментарий по MAZZON

для внутриматочной монополярной ВЧ-хирургии и («холодной») энуклеации миомы

KARL STORZ — ENDOSKOPE

Распространенная в гистероскопии практика хирургических вмешательств позволяет бороться с растущим количеством патологий и применять меры к их устранению. Успех и безопасность хирургического вмешательства зависят в большой мере от качества и строения инструментария. Поэтому мы придаем большое значение объяснению предпосылок для методов, на которых основывается наша работа.

Резектоскоп

Применение оптики 0° повышает безопасность операции с помощью электрических петель, которые всегда остаются в центре поля зрения, не попадая на край или за его пределы даже при их растяжении, как это имеет место при применении оптики передне-бокового видения. С помощью двух концентрических тубусов резектоскоп надежно обеспечивает приток и отток (in и out) жидкости для дилатации и для постоянной ирригации полости матки, что необходимо при кровотечениях. Нейтральное положение рабочей вставки гарантирует безопасное положение электрической петли внутри резектоскопа.

Рекомендуемые петли и их специальное применение:

26050 G Режущая петля, угловая
резание внутри или вдоль четырех стенок полости матки (полипэктомия, миомэктомия, абляция эндометрия)

26050 J Режущая петля, прямая
фронтальное (метропластика, синехии) или тангенциальное резание на дне матки (полипы, миомы)

26050 M Режущая петля, прямая, 3 мм
резание на уровне верхушки рогов матки, т.е. в местах, недоступных для других петель из-за их больших размеров (основание полипа или миомы в области рога матки, удаление эндометрия рогов матки в рамках абляции эндометрия)

26050 L Электрод-нож, остроконечный
применяется для резекции периферийных синехий

26050 N Коагуляционный электрод, шариковый, 3 мм
при использовании с энергией среза он применяется для удаления эндометрия рогов матки (абляция эндометрия)

26050 R Петля для отделения, прямая, прямоугольная
26050 U Петля для отделения, в форме ножа
26050 T Петля для отделения, вилкообразная
Эти три механические петли используются в основном для отделения и энуклеации интрамуральных составных частей миом в зависимости от степени дифференцировки G1 и G2.
Петли 26050 R и 26050 U применяются также для синехиолиза, особенно при более твердых сращенных структурах.

Таким образом, выбор петель зависит от вида хирургического вмешательства, которое должно быть проведено с помощью резектоскопа.

Рекомендуемые петли для полипэктомии:
26050 G, 26050 J, 26050 M

Рекомендуемые петли для синехиолиза:
26050 J, 26050 L, 26050 R, 26050 U

Рекомендуемые петли для метропластики для перегородки матки:
26050 J

Рекомендуемые петли для миомэктомии:
26050 G, 26050 J, 26050 M, 26050 R, 26050 U, 26050 T

Рекомендуемые петли для абляции эндометрия:
26050 G, 26050 J, 26050 M, 26050 N

Dr. med. I. MAZZON
Chief of Gynecology Department,
Casa di Cura Nuova Villa Claudia
Rom, Италия

2-08

Оптика HOPKINS®
Ø 4 мм

для использования с резектоскопами



26105 AA

26105 AA

Оптика HOPKINS®, прямого видения 0°, крупноформатная, Ø 4 мм, длина 30 см, **автоклавируемая,** со встроенным оптоволоконным световодом, цветовой код: зеленый

Резектоскопы, см. стр. 55
Контейнеры для стерилизации и хранения оптики, см. каталог «ГИГИЕНА»

4-15

Базовый инструментарий по MAZZON

для внутриматочной монополярной ВЧ-хирургии и («холодной») энуклеации миомы

для использования с тубусами резектоскопа 26040 SL, 26050 SC, 26050 SL и оптикой HOPKINS® 0° 4 мм 26105 AA

Отличительные признаки:

- **Электроды с одним направляющим стержнем**
- **Быстрое присоединение высокочастотного шнура**

Резание с помощью пружинного механизма
Подвижное кольцо для большого пальца
В нерабочем состоянии конец электрода находится в тубусе.

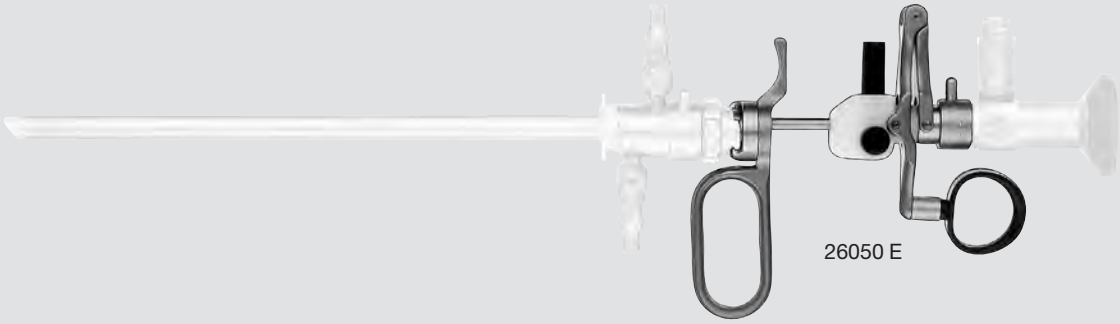

26050 E **Рабочий элемент**

монополярная режущая петля по MAZZON

24 Шр.



26050 M

26050 M **Режущая петля** по MAZZON, монополярная, прямая, округлая, 24 Шр., для резекции эндометрия в области рога матки, цветовой код: желтый

Приборы и принадлежности для внутриматочной ВЧ-хирургии, см. главу 11 «ПРИБОРЫ»

4-15$_1$

Неэлектрические петли для («холодной») энуклеации миомы

KARL STORZ — ENDOSKOPE

для использования с тубусами резектоскопа 26040 SL, 26050 SC и 26050 SL

Субмукозные миомы относятся к тем внутриматочным патологическим изменениям, для которых гистероскопическая резекция зарекомендовала себя особенно хорошо и благодаря своим преимуществам заменила традиционную хирургию.

Тем не менее, необходимо принимать во внимание специальные показания, назначать эндоскопическую резекцию только для определенных типов миом и применять правильные и подходящие гистероскопические методы.

В зависимости от интралюминального или интрамурального развития миомы эти новообразования можно классифицировать следующим образом (в соответствии с классификацией Европейской Ассоциации гистероскопии).

G 2 Миома с преимущественным интрамуральным ростом, интралюминальная часть составляет менее 50%

G 1 Миома с преимущественным интралюминальным ростом, интрамуральная часть составляет менее 50%

G 0 Миома с исключительно интралюминальным ростом

При лечении субмукозных миом необходимо принимать во внимание их взаимодействие с прилегающими структурами.

В процессе увеличения своего объема миома вызывает все большее смещение прилегающих тканей миометрия, которые, однако, не разрушаются и не повреждаются.

Если миома растет в просвет матки, она может пробить ткани миометрия, прежде чем станет субмукозной.

Между миомой и прилегающими тканями миометрия образуется псевдокапсула. Существуют два отделенных друг от друга пространства (пограничные пространства): одно между миомой и псевдокапсулой, а другое между псевдокапсулой и прилегающими тканями миометрия. Соединение сосудов сохраняется исключительно благодаря небольшим участкам соединительной ткани, в которых содержится по одному капиллярному сосуду.

Если миома растет исключительно интралюминально (G 0), показано традиционное хирургическое вмешательство – послойное удаление («slicing»), т.е. прогрессивное удаление.

При этом методе особое внимание необходимо уделять удалению места прикрепления, прежде всего, в случаях исключительно интрамурального роста. Исследования показали, что разрезание места прикрепления ведет к разрушению ткани миометрия в стенке миометрия, и что разрушение прилегающего миометрия приводит к образованию фиброзных спаек в области хирургического вмешательства. Размер спайки зависит от объема разрушения ткани термической петлей.

Образование спаек в стенке матки особенно нежелательно тогда, когда в будущем планируется беременность.

По этой причине в последние годы для удаления интрамуральных миом я применял свой собственный метод (энуклеация без применения высокочастотного тока):

После удаления интралюминальных частей миомы обычным способом используются механические возможности той же петли (исключительно без применения высокочастотного тока). Эта петля продвигается в пограничное пространство между миомой и прилегающими тканями миометрия, благодаря чему миома последовательно удаляется из стенки матки.

Таким образом, миома удаляется последовательно, при этом интрамуральные части преобразуются в интралуминальные.

Этот метод следует всегда проводить без использования высокочастотного тока, оперируя в пограничном пространстве и разрывая тонкие перемычки соединительной ткани, содержащие капилляры. Возможное наличие крупных кровеносных сосудов, смещенных миомой, не представляет опасности. Эти сосуды, которые при традиционном методе («slicing») часто повреждаются, в ходе энуклеации без использования высокочастотного тока остаются нетронутыми, если находятся на миометральной стороне ложа миомы.

Даже если бы они были задеты (что при данной технике случается очень редко), вред был бы минимальным, поскольку его причиной был бы очень небольшой инструмент, без негативного эффекта высокочастотного тока.

После завершения энуклеации, когда интрамуральная часть миомы предстает в виде интралюминальной неоплазии, миому можно удалить из полости матки обычным надежным способом.

После операции ложе миомы имеет довольно большие размеры. Однако отсутствует термическое повреждение и нарушение миометральных тканей, которые таким образом не теряют своих функций и компенсируют дефект, возвращаясь в исходное положение (поскольку они больше не вытесняются миомой). Во время этой фазы выздоровления не отмечено фиброзно-спаечной трансформации.

Dr. med. I. Mazzon,
Chief of Gynaecology Department,
Casa di Cura Nuova Villa Claudia
Rom, Италия

1-99₂

Неэлектрические петли для («холодной») энуклеации миомы

для использования с монополярным рабочим элементом 26050 E

26050 U

рабочий конец	24 Шр.	описание инструмента
	26050 R	**Петля** по MAZZON, прямая, прямоугольная
	26050 T	**Петля** по MAZZON, вилкообразная с зубцами
	26050 U	**Петля** по MAZZON, в форме ножа

для использования с биполярным рабочим элементом 26040 EB

26040 RB

рабочий конец	24 Шр.	описание инструмента
	26040 RB	**Петля** по MAZZON, прямая, прямоугольная
	26040 TB	**Петля** по MAZZON, вилкообразная с зубцами

Тубусы резектоскопа, см. стр. 51

6-02₃